# Kasuistische Beiträge

zur

# Röntgenuntersuchung

aus dem

## Krankenhause Herisau und der eigenen Praxis.

---

Inaugural-Dissertation

zur Erlangung der Doktorwürde einer hohen medicinischen Fakultät in Zürich

vorgelegt von

**Christian Schmidt,**
prakt. Arzt in Wald-Schönengrund.

Genehmigt auf Antrag von Herrn Prof. Dr. Kroenlein.

ACAD.
LUGD.BAT.
BIBL.

Mit vier Tafeln.

**Hamburg.**
Lucas Gräfe & Sillem.
1899.

Meinen Eltern

aus Liebe und Dankbarkeit.

Digitized by the Internet Archive
in 2026

https://archive.org/details/IA41507217_0075

# Einleitung.

Trotzdem seit der epochemachenden Entdeckung der X-Strahlen durch Röntgen im Dezember 1895 sich die gesamte medizinische Welt mit Feuereifer auf die nähere Erforschung und Verwendung derselben in der Medizin geworfen hat und infolgedessen zahlreiche Publikationen über dieses Kapitel erschienen sind, mag es dennoch einiges Interesse bieten, auch die Resultate aus einem kleineren Krankenhause zu vernehmen. In vorstehender Arbeit habe ich versucht, die interessanteren und lehrreicheren Fälle aus der Röntgensammlung des Krankenhauses in Herisau — dirigierender Arzt Dr. Wiesmann — unter welchen sich übrigens auch eine Anzahl aus der eigenen Praxis befinden, darzustellen und kritisch zu beleuchten. Im Anschluss an die Krankengeschichten habe ich es mir angelegen sein lassen, auch die einschlägige Litteratur für jeden Fall zusammenzustellen. Das Hauptgewicht habe ich jedoch auf die Reproduktion guter, naturgetreuer Bilder gelegt, damit alle Einzelheiten recht deutlich und klar hervortreten.

Die Originale wurden sämtlich mit einem „Voltohm"-Apparate aufgenommen. Derselbe besitzt eine Funkenlänge von 30 cm, erhält seine Kraft von einer Accumulatorenbatterie und ist mit einem Quecksilbermotorunterbrecher versehen. Die meisten Aufnahmen sind mit einer Röhre älterer Konstruktion hergestellt worden. Abstand der Lichtquelle und Expositionszeit sind bei jedem einzelnen Falle angegeben. Es mag auch nicht ganz überflüssig sein, darauf aufmerksam zu machen, dass reproduzierte Skiagramme und Abzüge von Originalnegativen zwar in optischer Hinsicht positiv, in geometrischer Hinsicht aber negativ, resp. Spiegelbilder sind, wie dies bei der Art der Herstellung eigentlich selbstverständlich ist.

Ich klassifiziere das vorliegende Material in folgende Kapitel:

1. Fremdkörper, 2. Frakturen und Luxationen, 3. Pathologisches und 4. Therapeutisches.

## Fremdkörper.

Das Gebiet für Röntgenuntersuchungen par excellence ist der Nachweis von Fremdkörpern. Am günstigsten sind metallische Fremdkörper, z. B. Nadeln, Nägel, Projektile. Nachweisbar sind aber auch Glas, namentlich das stark bleihaltige Flintglas, Knochen, Steine und Concremente, die hauptsächlich aus anorganischen Massen bestehen. In der Regel genügt die einfache Durchleuchtung mit dem Bariumplatincyanürschirm, worauf man auf einer Pause die Stelle markiert. Zur genauen Bezeichnung der Lage hat man auch verschiedene Markierapparate konstruiert, deren Beschreibung ich zum Teil aus dem Lehrbuch für Röntgenuntersuchung von Gocht[1]) entnehme. Der gebräuchlichste dieser Markierapparate ist von Hoffmann-Düsseldorf angegeben. Derselbe stellt einen quadratischen Rahmen von 40—50 cm Seitenlänge dar, auf dessen Leisten Gleitschienen von Messing angebracht sind. An den letzteren befinden

[1]) Gocht, Lehrbuch der Röntgenuntersuchung z. Gebrauch f. Mediziner. Stuttg. 1898.

sich je fünf verschiebbare Drähte in vertikaler und horizontaler Richtung. Die Entfernung dieser parallel gespannten Drähte von einander kann man an einer neben den Gleitschienen angebrachten Millimetereinteilung ablesen. Dieser Rahmen gleitet in einem Stativ leicht verschieblich auf- und abwärts und wird in jeder Lage durch eine Klemmfeder festgehalten. Das Gestell ist recht stabil gebaut, so dass Wackelbewegungen ausgeschlossen sind. Ausserdem ist an der dem Beschauer zugewandten Seite gleichfalls vertikal verschieblich und in einer Angel drehbar eine Vorrichtung angebracht, auf welcher man den Leuchtschirm oder eine Kassette mit der photographischen Platte befestigen kann. Die ca. 1 mm dicken Drähte markieren sich auf Schirm oder Platte als dunkle Linien und ermöglichen so durch vorherige Einstellung auf bekannte Körperlinien, wie z. B. Mammillar- oder Axillarlinie etc., eine genaue Ortsbestimmung.

Zur genauen Lagebestimmung eines Fremdkörpers kann man auch den betreffenden Körperteil von zwei verschiedenen Seiten durchleuchten lassen, resp. Skiagramme aufnehmen und alsdann durch Kombination der Bilder und Konstruktion den Sitz des Fremdkörpers bestimmen.

Von Levy-Dorn ist eine weitere Methode zur Lagebestimmung eines Fremdkörpers angegeben worden, die darin besteht, dass man bei Durchleuchtung von vorn zunächst mit einer Metallmarke die beiden Punkte an vorderer und hinterer Körperoberfläche bezeichnet, welche sich auf dem Bilde mit dem Fremdkörper decken. Alsdann verfährt man in gleicher Weise bei seitlicher Durchleuchtung. Der Schnittpunkt der beiden Verbindungslinien auf der dazugehörigen Cyrtometerkurve entspricht sodann der Lage des Fremdkörpers.

Sehrwald-Freiburg markiert mit einer feinen Metallsonde, die am freien Ende leicht mit Anilinfarbe gefärbt ist, die projizierten Fremdkörper, um die Mühen und Nachteile des Anbringens der Metallmarken zu vermeiden.

Angerer-Rosenthal-München verwendet Metallringe, welche an langen, schmalen Stäbchen aufsitzen. Dieselben werden derart auf der Körperoberfläche verschoben, dass das Bild des Fremdkörpers in das Bild der Ringe zu liegen kommt. Ein Druck auf einen an dem Handgriff des Stäbchens befindlichen Knopf lässt in das Centrum einen Farbstift vorspringen, der den gefundenen Punkt aufzeichnet.

Ausser den eben angeführten Methoden zur Lagebestimmung von Fremdkörpern sind noch eine ganze Reihe andere mehr oder weniger praktische angegeben worden. Ich führe von diesen nur eine noch wegen ihrer Originalität an. Dieselbe ist von Levy-Dorn angegeben und besteht darin, dass man sich zwei stereoskopische Röntgenbilder herstellt; die Röhre muss jedoch bei der nachfolgenden Aufnahme um ca. 7 cm, d. h. der mittleren Distanz der Augen, verschoben werden. Diese Bilder, im Stereoskop angesehen, wirken ausserordentlich plastisch.

Mitunter müssen zum Nachweis von Fremdkörpern mehrere Skiagramme aufgenommen werden, indem es vorkommen kann, dass bei Durchleuchtung in einer einzigen Richtung der Fremdkörper hinter einem Knochen versteckt sein kann und so nicht sichtbar wird, oder dass er wegen seiner Kleinheit erst durch Vergleich zweier Skiagramme konstatiert werden kann.

Zu den häufigsten Fremdkörpern unserer Praxis gehören abgebrochene Sticknadeln. Die Nadel, deren Ör in der Mitte liegt, bricht gewöhnlich am Ör entzwei. Wenn, wie dies nicht selten der Fall ist, die Nadel durch die Stickmaschine hineingetrieben wird, dringt sie oft tief in den Knochen ein und steckt gewöhnlich sehr fest. Wie die meisten Nadeln, waren sie früher oft sehr schwer nachzuweisen und aufzufinden. Mit dem Versuche, sie mit der astatischen Magnetnadel[1]) aufzufinden, hatten wir wenig Glück. Jetzt gelingt der Nachweis mit grosser Leichtigkeit.

Wir geben als ersten Fall von Fremdkörpern in Fig. 11, Taf. I das Bild einer solchen abgebrochenen Sticknadel, welche von der Stickmaschine in die Endphalanx des Zeigefingers

[1]) Vergl. E. Kummer, La Recherche de corps étrangers ferrugineux au moyen de l'aiguille aimantée. Revue médicale de la Suisse romande Sept. 1894.

hineingetrieben wurde. Das mit 20 cm Röhrenabstand in $^1/_2$ Minute hergestellte Skiagramm ist ausserordentlich scharf; die Nadel steckt vollständig im Knochen drin, weit von der Oberfläche entfernt. Leider fiel das sagittale Bild, das den strikten Beweis hierfür geliefert hätte, nicht gut genug aus, um reproduziert zu werden. Die Extraktion der ausserordentlich feststeckenden Nadel gelang nur mit erheblicher Schwierigkeit; die Nadel musste eine Strecke weit eigentlich herausgegraben werden.

Dass übrigens die blosse Durchleuchtung und der Nachweis des Fremdkörpers auf dem Schirm nicht immer genügt, beweist folgender Fall (Fig. 2, a u. b, Taf. II):

Der 23jährige Patient hatte sich vor fünf Jahren eine im Boden steckende zerbrochene Sticknadel ins linke Knie gestossen. Damals vorgenommene Extraktionsversuche waren erfolglos. Die Nadel blieb im Knie, verursachte dem Patienten aber fast beständig mehr oder weniger Schmerzen. Im Frühjahr des Jahres 1898 wurde anderswo eine Röntgenuntersuchung des Knies vorgenommen, aber obgleich sich die Nadel auf dem Schirm deutlich abzeichnete, trafen doch drei successive ausgeführte Incisionen die Nadel nicht und der Patient musste ungeheilt entlassen werden. Am 10. Dezember 1898 kam derselbe ins hiesige Krankenhaus. Auch hier war die Nadel bei der Durchleuchtung von der Seite sehr schön sichtbar. Um aber den Sitz des Fremdkörpers möglichst sicher zu bestimmen, wurden zwei Skiagramme, ein frontales und ein sagittales angefertigt in zwei senkrecht zu einander stehenden Ebenen. Auf ersterem zeigte sich ein fast punktförmiger, auf letzterem ein etwas schräg liegender, die Konturen der Nadel ziemlich genau wiedergebender Schatten. Durch Konstruktion wurde nun der Sitz der Nadel möglichst exakt bestimmt, hierauf auf die durch die Projektion sich ergebende Stelle eingeschnitten und in wenigen Minuten die Nadel, die fünf Jahre in dem Fettgewebe neben dem ligamentum patellae gesteckt hatte, extrahiert.

Die Expositionszeit bei obiger Röntgenaufnahme betrug fünf Minuten, resp. sechs Minuten bei einem Röhrenabstand von 50 cm.

In solchen schwierigen Fällen verwendet man mit Vorteil die oben angegebenen Markierapparate. Da in unserem Falle der Fremdkörper, welcher nur eine sehr geringe Ausdehnung hatte, vor dem Schatten der Femurcondylen auf dem Schirm nicht sichtbar war, so wurden, wie bereits bemerkt, zwei Röntgenaufnahmen gemacht und durch nebenstehende Konstruktion der Sitz des Fremdkörpers genau bestimmt.

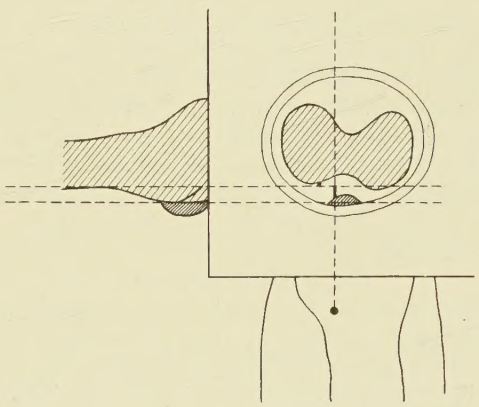

Besonders wertvoll wird die Röntgenuntersuchung, wenn das Vorhandensein eines Fremdkörpers aus den äusseren Umständen nur wahrscheinlich, aber nicht sicher ist, wie dies in folgendem Fall zutrifft, der Fig. 2, Taf. I (Expositionszeit drei Minuten, Röhrenabstand 30 cm) wiedergegeben ist und dessen Krankengeschichte wir folgen lassen:

Pat. war sieben Wochen vor der Konsultation mit einer drei Deziliterflasche in der Hand eine Kellertreppe hinuntergefallen und hatte sich durch Glasscherben eine Verwundung des linken Kleinfingerballens zugezogen. Er zog selbst einen grossen Glassplitter aus der Wunde, worauf dieselbe in kurzer Zeit zuheilte. Trotzdem empfand Pat. beständige Schmerzen in der Hand, doch liessen sich dieselben weder genau lokalisieren, noch konnte durch die Palpation der Nachweis eines Fremdkörpers geleistet werden. Pat. kam am Tage der Eröffnung unseres Röntgenkabinettes am 25. März, als der erste mit unserem neuen Röntgenapparate zu Untersuchende in die Sprechstunde von Dr. Wiesmann. Bei der Durchleuchtung sah man auf dem Schirm zwischen dem vierten und fünften Metacarpalknochen einen 2 mm breiten und ca. 2 cm langen, scharf begrenzten Schatten, der von einem Fremdkörper herrühren musste. Die Stelle wurde genau bezeichnet und in Chloroformnarkose unter Esmarch'scher Blutleere auf dieselbe eingeschnitten. Genau an der durch das Röntgenbild angegebenen Stelle stiess man in einer Tiefe von 1 cm auf einen zur Handvola senkrecht gestellten Glassplitter, dessen Extraktion sich nun leicht bewerkstelligen liess. Der extrahierte Splitter war 2 cm lang, 1 cm breit und 2 mm dick.

Ohne Röntgenuntersuchung wäre nicht einmal das Vorhandensein, geschweige denn der Sitz des Fremdkörpers nachzuweisen und jeder operative Versuch aussichtslos gewesen.

Ein weiterer Fall, bei dem die Diagnose auch nur vermittelst des Röntgenbildes mit Sicherheit gestellt werden konnte, ist Taf. IV, Fig. 4 dargestellt (Exp. vier Minuten, Distanz 50 cm). Bereits mehrfach ist schon der Nachweis von Fremdkörpern im Oesophagus durch Radiographie geleistet worden. White konstatierte ein Metallsternchen in der Cardia und entfernte es vom Magen aus; Treitel-Berlin[1]) berichtet über ein im Oesophagus stecken gebliebenes falsches Gebiss, das auf Grund röntgographischer Lagebestimmung dann ohne weiteres mit der Schlundzange entfernt werden konnte. Bloechel-Wien[2]) teilt einen Fall mit, wo ein Knabe eine Tapeziernadel aspiriert hatte. Bei der Durchleuchtung sah man dieselbe im 6. J. C links von der Wirbelsäule in Exkursionen von 4—5 cm sich auf- und abwärts bewegen. Walter-Dornie[3]) berichtet über eine Nadel im Larynx und deren Entfernung von aussen. Lockwood[4]) über ein verschlucktes Gebiss und dessen Extraktion. Ferner H. Marsh[5]) über einen Halfpenny im Oesophagus eines Kindes; Bliss[6]) über einen eisernen Haken im Oesophagus und dessen Entfernung; Macintyre[7]) über Nadel und Halfpenny im oberen Teil des Oesophagus. Sklates[8]) wies einen Shilling in der Cardia eines Kindes nach.

Auch wir haben einen ähnlichen Fall beobachtet.

Einer 44jährigen Frau war am 20. Februar 1898 bei einem Kaninchenschmaus ein Knochenstückchen im Halse stecken geblieben. Sie empfand ein Stechen und heftiges Unbehagen, wandte sich jedoch erst nach drei Tagen an einen Arzt, der die Patientin sofort ins Krankenhaus wies. Diese trat erst am 26. Februar ein. Digital- und Sondenuntersuchung liessen das Vorhandensein eines Fremdkörpers nicht erkennen. Bei der laryngoscopischen Untersuchung erwies sich der rechte Arywulst stark gerötet und in eine fast kirschgrosse Geschwulst verwandelt. Der Patientin wurden vorläufig kleine Dosen Morphium gereicht, worauf die unbehaglichen Sensationen verschwanden, so dass Pat. nach weiteren zwei Tagen erklärte, sie glaube, das Knöchelchen sei fort. Es wurde nun, um der Diagnose sicher zu sein, am 28. Februar eine sagittale Röntgenaufnahme des Halses gemacht. Auf dem am 2. März fertig gemachten Skiagramme waren Schädelbasis, Unterkiefer, die sieben Halswirbel, das Zungenbein sowie das Schlüsselbein deutlich erkennbar. Ausserdem aber sah man nach vorn vom Contour der Wirbelkörper einen hakenförmig gestalteten Schatten, der keinem normalen anatomischen Gebilde angehören konnte, also durch einen Fremdkörper hervorgerufen sein musste. Die Entfernung dieses Schattens von der Zahnreihe des Unterkiefers übertraf nur wenig die Länge des maximal ausgestreckten Zeigefingers des Operateurs. Nun wurde der Schlund tüchtig cocaïnisiert und unter der dadurch bewirkten Anaesthesie der Zeigefinger möglichst tief vorgeschoben. Derselbe stiess schliesslich auf eine scharfe Spitze und mit der auf dem Zeigefinger nachgeschobenen Schlundzange gelang es, den Fremdkörper zu fassen und herauszuziehen. Es war ein Stück eines Kaninchenlendenwirbels und seine Form entsprach ziemlich genau dem erwähnten Schatten auf dem Skiagramme. Der extrahierte Knochen ist in Taf. I, Fig. 10 abgebildet. In wenigen Tagen waren alle Beschwerden und auch die Schwellung des Arywulstes verschwunden.

Von einem anderen Fall, wo ebenfalls durch Röntgenphotographie der Nachweis eines Fremdkörpers im Darm geleistet wurde, geben wir nachstehend dessen Krankengeschichte und bringen auf Taf. IV, Fig. 3 das dazugehörige Bild.

J. M. in Sch., vier Jahre alt, verschluckte am 27. April 1899 nachmittags 4 Uhr beim Spielen eine ca. 2 cm breite, runde Metallpfeife. Obwohl das Kind über keinerlei Schmerzen klagte, kamen die beängstigten Eltern in meine Sprechstunde zur Konsultation. Mehr aus Neugierde als aus therapeutischer Indication liess ich am nächsten Tage ungefähr mittags eine Röntgenaufnahme machen. Auf dem Skiagramm, sehen wir das corpus delicti in der Flexura sigmoidea als dunkeln, scharf begrenzten Schatten. Wie vorauszusehen war, ging dann der Fremdkörper noch am gleichen Nachmittag ungefähr um 5 Uhr ohne Beschwerden mit dem Stuhlgang ab.

Dass auch metallische Fremdkörper von ganz ausserordentlicher Kleinheit sich dem Skiagrammverfahren nicht entziehen, darüber hat u. a. Forster[9]) Versuche angestellt. Forster

[1]) Deutsche medizin. Wochenschrift 1898 No. 1.
[2]) Wiener medizin. Wochenschrift 1896 No. 46.
[3]) The Edinbourgh medic. journal I pag 61 1897.
[4]) The Lancet 1897 pag. 316.
[5]) Ibidem pag. 313.
[6]) Ibidem pag. 1035.
[7]) Practitioner 1897 pag. 42.
[8]) The Lancet II pag. 1594.
[9]) Fortschritte auf dem Gebiete der Röntgenstrahlen 1897, Heft 1 u. 2.

hat nämlich in seinen Versuchen über die kleinsten Massen metallischer Fremdkörper, welche durch Skiagraphie im menschlichen Körper nachweisbar sind, gefunden, dass ein eiserner Fremdkörper von nur einem Milligramm Gewicht mit voller Sicherheit in einer menschlichen Hand wahrgenommen werden kann und zwar bei einer Expositionszeit von 10 Sekunden und 20 cm Röhrenabstand.

In Taf. I, Fig. 1 (Exp. $1^1/_2$ Minuten, Röhrenabstand 50 cm) geben wir das Bild von der Hand eines Mannes mit der unter dem Namen „Müller-Krätze" bei den Müllern bekannten übrigens ganz harmlosen Affektion. Beim Schärfen der Gänge der Mühlsteine mit einem spitzigen Stahlhammer wird durch abspritzende Stahlsplitterchen der Handrücken von denselben ganz durchsetzt. Manche schimmern als schwarze Pünktchen unter der Haut durch.

Ein besonders beliebtes Feld für die Röntgenuntersuchung geben die Schussverletzungen. Der Nachweis der Projektile gelingt meist so ausserordentlich leicht, wenigstens im Gebiete der Extremitäten, dass man leicht der Versuchung erliegen könnte, sofort Extraktionsversuche zu machen. Doch bleibt für die Schussverletzungen der alte Grundsatz bestehen: „Quieta non movere". Nach diesem Grundsatz sind wir auch verfahren in dem auf Taf. I, Fig. 3 u. Taf. II, Fig. 3 (Exp. 4 Minuten, Röhrenabstand 50 cm) dargestellten Falle — Flobertkugel im Knie.

Dieser Fall kam frisch herein und wurde sofort skiagraphiert. Da aber der Einschuss sehr klein war, sich sofort verschorfte und jede Reaktion ausblieb, so wurde die Extraktion, die wahrscheinlich sehr leicht gewesen wäre, unterlassen.

Eine geheilte Schussverletzung mit ausgedehnter Zerstörung des Handskelettes stellt Taf. III, Fig. 2 (Expositionszeit $2^1/_2$ Min. und Röhrenabstand 30 cm) dar. Der betreffende Patient wollte auf der Jagd einen Zaun überklettern, stützte sich auf die Mündung des mit Rehposten geladenen Gewehres und bekam die ganze Ladung des zufällig losgehenden Schusses in den Kleinfingerballen der linken Hand. Die Wunde an der Palma war stark zerfetzt, von Pulverkörnchen geschwärzt und mit Muskel- und Sehnenfetzchen und zahlreichen Knochensplitterchen durchsetzt. Die Behandlung bestand in gründlicher Reinigung und Desinfektion und Entfernung des die Wunde ausfüllenden Fleisch- und Knochendetritus, Tamponade mit Jodoformgaze und Verband. Die Wunde brauchte ca. drei Monate zur Ausheilung und erst jetzt wurde die Ausdehnung der Zerstörung durch Skiagramm festgestellt. Es fehlen das os triquetrum, naviculare, pisiforme, capitatum und hamatum; die Basis des V. und ein Teil der Basis des IV. Metacarpalknochens. Die Hand ist übrigens nur wenig difformiert. Der vierte und fünfte Finger sind ganz funktionslos, sonst aber liess sich für die übrigen Finger und das Handgelenk durch Elektrizität und Massage ein ganz leidliches, funktionelles Resultat erzielen. Die drei Rehposten, die noch drin sind, bleiben natürlich liegen.

## Frakturen und Luxationen.

Während wir früher bei Frakturen lediglich auf die äussere Untersuchung angewiesen waren und auf Konstatierung der bekannten Cardinalsymptome einer Fraktur unsere Diagnose aufbauen mussten, ist uns durch das röntgographische Verfahren ein ausserordentlich bequemes und sicheres Aufklärungsmittel zu teil geworden, so dass in die ganze Lehre von den Frakturen vielfach neues Licht gekommen ist.

Durch das neue Untersuchungsverfahren ist es uns ermöglicht, Frakturen und Knochenverletzungen jeder Art genau und sicher zu diagnostizieren, ohne den Patienten, wie es beim Palpationsverfahren leider nicht zu umgehen war, durch ev. Manipulationen Schmerzen zu verursachen oder gar durch dieselben noch weitere Verletzungen hinzuzusetzen.

Häufig aber kommen auch Frakturen zur Behandlung, die früher entweder gar nicht oder nur unvollkommen diagnostiziert werden konnten, sei es, dass die Schwellung zu bedeutend war oder abnorme Beweglichkeit und Crepitation, sowie Difformität fehlten, oder dass man aus irgend einem andern Grund eine Fraktur anzunehmen nicht veranlasst war. Durch das Röntgensche Verfahren ist es jedoch ein leichtes über alle Einzelheiten einer Fraktur ins klare zu kommen, sofern man nämlich auch gehörig Kritik der Bilder übt. Wir werden diesbezüglich einige Beispiele anführen, an denen dies so recht ersichtlich ist.

Für die Therapie der Frakturen bietet uns die röntgographische Betrachtung ein äusserst wertvolles Kontrollmittel, indem wir auch durch feste Verbände, wie z. B. einen Gipsverband hindurch, genau die Lage und Stellung der Knochen sehen können. Oft schon ist es vorgekommen, dass bei anscheinend vollkommen eingerichteten und regelrecht eingebundenen Frakturen der Verband noch einmal gelöst werden musste, weil die röntgographische Kontrolle eine fehlerhafte Einstellung der Knochen ergeben hatte.

Während der Heilungsdauer können wir auf gleiche Weise den Heilungsverlauf resp. die kallöse Verwachsung mit Leichtigkeit verfolgen und die schliessliche feste Konsolidation konstatieren, ohne den Verband zu wechseln, um durch eventuell gewagte Bewegungsversuche die Festigkeit des Knochens zu prüfen.

In den wenigen Jahren seit der Entdeckung der X-Strahlen durch Röntgen sind eine ganze Reihe von Frakturformen beschrieben worden, die früher nicht bekannt waren, resp. nie diagnostiziert worden waren.

Wir gehen über zur speziellen Betrachtung unseres Materials.

## Frakturen der Phalangen.

Subkutane Frakturen der Phalangen sind im ganzen nicht gerade häufig. Nach Bruns[1]) machen sie nur 4,8% aller Frakturen aus. Hamilton sagt, dass er sich keines einzigen Falles erinnere, während Rose darauf aufmerksam macht, dass sie bei einem amerikanischen Nationalspiele durch den Stoss des Balles entstehen.

Die komplizierte Fraktur kommt viel häufiger vor und entsteht meist durch Maschinengewalt, Explosion eines Gewehres und dergleichen.

Wir reproduzieren aus unserer Sammlung zwei Fälle von subkutanen Phalangenfrakturen und einen Fall von einer subkutanen Fraktur des Metakarpal-Knochens des Daumens.

Der erste Fall betrifft die Grundphalanx des fünften Fingers; wir geben denselben auf Taf. I, Fig. 5 wieder. (Exp. eine Min., Röhrenabstand 20 cm.)

Der 17jährige Bursche fiel am 11. Juni 1898 vom Fahrrad auf die linke Hand und kam wegen Schmerzhaftigkeit des kleinen Fingers am folgenden Tag in die Poliklinik. Der kleine Finger war an der Basis geschwollen und wurde in stark abduzierter Stellung fixiert gehalten. Man war anfangs geneigt, eine seitliche Luxation anzunehmen, doch wollte der Befund nicht recht stimmen. Der Finger liess sich wohl in Adduktionsstellung bringen, federte aber wieder in Abduktionsstellung zurück. Die wahrscheinlichste Diagnose lautete schliesslich auf Zerreissung des lig. laterale internum des Metacarpophalangeal-Gelenkes. Das Röntgenbild ergab jedoch eine eigentümliche Fraktur der Phalanx, die am meisten Ähnlichkeit hat mit der Abknickungsfraktur, wie sie Bruns[2]) beim Malleolus internus der Tibia, der Schulter, dem Hüftgelenkrandes, dem Olcranon, dem processus coronoides ulnae und dem Radiusköpfchens beschreibt. Doch ist hier nicht eigentlich der Gelenkteil abgeknickt, sondern der Bruch geht durch die Epiphysaerlinie und mitten durch die Diaphyse, wodurch ein kleines Knochenstück abgesprengt und seitlich disloziert ist. Diese Diagnose wäre wohl bei der Kleinheit des betreffenden Knochens ohne Röntgenbild eine absolute Unmöglichkeit gewesen. An eine eigentliche Reposition war übrigens wohl kaum zu denken. Der Finger wurde in adduzierter Stellung mit Heftpflaster am vierten Finger fixiert und nach zehn Tagen erklärte Patient von seiner Verletzung nichts mehr zu spüren und kam nicht wieder.

Die beschriebene Fraktur dürfte mindestens sehr wenig bekannt sein. Sie wird von Bardenheuer[3]), der den Querbruch, den Schrägbruch, die Komminutivfraktur, die Rissfraktur (Busch) und die Längsfraktur (Krönlein) anführt, gar nicht genannt. Dass sie unter Anwendung des Röntgenverfahrens in Zukunft häufiger beobachtet wird, ist möglich.

Als weitere Phalangenfraktur geben wir in Taf. I, Fig. 7 (Exp. eineinhalb Min., Dist. 30 cm) das Bild einer Maschinenverletzung.

---

[1]) Deutsche Chirurgie, Lief. 63b. B. Bardenheuer. Die Verletzungen der obern Extremitäten § 1960.

[2]) Deutsche Chirurgie, Lief. 27 § 82. P. Bruns. Die Lehre von den Knochenbrüchen

[3]) l. cit. § 1968.

A. B., 25 Jahre alt, geriet am 7. Juni 1898 mit der linken Hand in ein Getriebe und kam sofort ins Krankenhaus. Der vierte Finger war vollständig zermalmt und wurde exartikuliert. Am fünften Finger war die Grundphalanx in der Mitte etwas oberhalb der Mitte gebrochen. Die Fraktur bot die klassischen Zeichen dar: abnorme Beweglichkeit, Krepitation und eine mässige Difformität. Die Diagnose lag fast in allen Einzelheiten vollständig klar. Immerhin wurde auch ein Skiagramm angefertigt, eigentlich mehr aus Neugierde und um die Sammlung zu bereichern. Dasselbe lässt deutlich erkennen, dass die Dislokation ausser in einer seitlichen Verschiebung (Dislocatio ad latus) auch in einer Achsenknickung (Dislocatio ad axin) besteht, da man deutlich in den Markkanal des oberen Fragmentes hineinsieht. Die Fixation in richtiger Stellung war übrigens mit grossen Schwierigkeiten verbunden und eigentlich kaum durchzuführen, wie sich aus dem Skiagramm Taf. I, Fig. 4 der geheilten Verletzung nach acht Monaten ergiebt.

Eine durch die Art der Entstehung eigentümliche Fraktur des Metakarpalknochens des Daumens stellt Taf. I, Fig. 8 (Exp. eine Min., Distanz 25 cm) dar.

W. B., 19 Jahre alt, wollte am 5. März 1899 einen ungeberdigen Stier dadurch festhalten, dass er denselben mit der rechten Hand an der Nase packte und dieselbe fest zusammen klemmte. Plötzlich aber verspürte B. einen heftigen Schmerz im Daumen und musste den Stier loslassen. Der Daumen schwoll rasch an und war bei Bewegungen sehr schmerzhaft. Pat. glaubte, es handle sich nur um eine Verstauchung und kam erst am zehnten Tage in meine Sprechstunde, da er den Daumen immer noch nicht gebrauchen konnte. Die Diagnose einer Fraktur, die bereits durch die Palpation, resp. durch den Nachweis von Krepitation festgestellt war, wurde zwei Tage später durch das Skiagramm bestätigt. Die Frakturlinie läuft schräg durch das Köpfchen des Os metacarpale I.

Diese Frakturform finden wir bei Bardenheuer, der die Frakturen der Metakarpalknochen ausführlich bespricht[1]), nicht erwähnt.

Taf. I, Fig. 6 stellt eine Luxation der Nagelphalanx des Daumens dar, welche durch heftiges Anstossen an eine Tischkante entstanden war. Die natürlich auch sonst sehr leichte Diagnose ist aus dem Bilde ganz evident.

## Frakturen am Vorderarm und Ellenbogen.

Eine seltene Radiusfraktur geben wir in Taf. II, Fig. 1 (Exp. zwei Min., Distanz 30 cm) wieder.

A. W., 25jähriger Zimmermann, fiel am 9. Juni 1898 vom Dache eines zweistöckigen Hauses cirka zehn Meter hoch herunter und schlug mit dem Körper auf einen unten stehenden hölzernen Gartentisch, den er vollkommen durchschlug. Er wurde in anscheinend desolatem Zustand ins Krankenhaus gebracht. Hier wurde vorläufig nur eine offene Fraktur des linken Hüftbeinkammes konstatiert und ausserdem bestanden schwere Depressionserscheinungen, grosse Blässe, kleiner Puls, so dass schwere innere Verletzungen angenommen wurden. Doch erholte sich Patient bereits am folgenden Tage; es handelte sich also nur um Shockwirkung. Patient klagte nun ausserdem über Schmerzhaftigkeit in der Gegend des rechten Handgelenkes. Es wurde nun auch hier Schwellung und Difformität konstatiert. Druckschmerz war vorhanden, Krepitation nicht. Die Diagnose lautete auf Fraktur des unteren Radiusendes und es wurde ein Gipsverband in Volar- und Ulnarflexion angelegt. Nach drei Wochen wurde der Gipsverband abgenommen; die Schwellung und Schmerzhaftigkeit waren verschwunden, aber die Difformität war noch ganz gleich. Nun wurde sofort eine Röntgenaufnahme gemacht und diese ergab folgenden höchst merkwürdigen Befund: Die starke Kallusbildung mit spitzen Osteophyten konnte unmöglich in den drei Wochen entstanden sein, es musste sich um eine alte Geschichte handeln und auf Befragen gab Pat. auch sofort zu „die Hand sei immer so gewesen." Im Alter von 2—3 Jahren war Pat. eine Treppe hinuntergefallen und verletzte dabei die linke Hand. Der behandelnde Arzt soll gesagt haben, der Knochen sei nicht gebrochen, sondern nur gebogen. Pat. war durch die Affektion in seinen Bewegungen nie wesentlich gehindert und konnte auch seinen Beruf als Zimmermann ganz gut ausüben.

Der genauere Befund war folgender:

Die Gegend oberhalb des Handgelenkes erscheint gegenüber links wesentlich verbreitert, $6^1/_2$ cm gegen $5^1/_2$ cm links. Die Cirkumferenz beträgt $17^1/_2$ gegen 16 cm. Die Hand erscheint radialwärts etwas verschoben, so dass zwischen dem Capitulum ulnae und der Reihe der Handwurzelknochen eine starke Einbuchtung entsteht. Die dadurch gebildete Difformität der Konturen ist auch im Skiagramm deutlich sichtbar. Die Achse von Vorderarm und

[1]) Bardenheuer l. cit. § 1953—64.

Hand erleidet dadurch in der Gegend des Carpus eine scharfe Abknickung. Palpatorisch lässt sich nur eine starke Verbreiterung des unteren Radiusendes konstatieren. Die Bewegungen im rechten Handgelenk, Volar- und Dorsalflexion, Adduktion und Abduktion sind gegenüber links nur ganz wenig beschränkt. Im Röntgenbild sieht man, dass der processus styloideus ulnae abgebrochen war und nur partiell wieder angewachsen ist. Ein höchst seltsames Aussehen hat das untere Radiusende. An ein kompaktes Mittelstück, welches die Fortsetzung der Diaphyse bildet, setzen sich auf der ulnaren Seite ein kleines, auf der radialen Seite ein grösseres Knochenstück an, welche an der Gelenkfläche partizipieren, mit dem Mittelstück so verwachsen, dass die früheren Trennungslinien noch deutlich sichtbar sind; nach oben laufen dieselben, das eine in zwei, das andere in eine scharfe Spitze aus. Wir taxieren letztere als Osteophyten.

In Seitenansicht ist ausser einer Verbreiterung des anterio-posterioren Durchmessers der unteren Radiusepiphyse nichts wesentliches zu bemerken.

Es ist nicht gerade leicht, diese alte Fraktur richtig zu klassifizieren. Jetzt bekommt man den Eindruck, als habe es sich um zwei Längsfrakturen des unteren Radiusendes gehandelt. Diese Frakturform finden wir bei Bardenheuer nicht erwähnt.

Da das Trauma in frühester Jugend stattfand, so ist es möglich, dass es sich ursprünglich um Epiphysentrennung handelte, und ein Fall, der zur Erklärung verwendet werden könnte, findet sich bei Bardenheuer[1]) abgebildet. In jenem Falle war der Processus styloideus ulnae abgebrochen; ausserdem war das os triquetrum frakturiert. Eine kleine Hervorragung am os triquetrum unseres Falles könnte auch noch in diesem Sinne gedeutet werden.

Zum Vergleich reproduzieren wir in Taf. II, Fig. 5 eine typische Radiusfraktur von einem 21jährigen Dachdecker drei Wochen nach dem Trauma.

Fraktur des Epicondylus internus humeri. Taf. II, Fig. 6 a und b (Exp. dreieinhalb Min., Dist. 60 cm).

Der 15jährige Knabe A. W. fiel am 8. Februar 1899 vom Reck herunter auf die linke Hand. Der Ellbogen soll, wie der Knabe sich ausdrückte, seitwärts herausgestanden sein; zwei Knaben zogen am Vorderarm, worauf die Difformität verschwand. Der Knabe kam hierauf sofort ins Krankenhaus. Die Gegend des linken Ellbogengelenkes war mässig geschwollen. Die Bewegungen im Ellbogengelenk liessen sich ohne stärkeren Schmerz ausführen. Druck auf die beiden Epikondylen war schmerzhaft; der Condylus internus war abgebrochen und ganz beweglich. Es wurden zunächst Bleiwasserumschläge gemacht und später ein Pappschienenverband in rechtwinklicher Flexion angelegt. Die Verletzung heilte ohne irgendwelche Funktionsstörung.

Auf dem Schirm war der abgebrochene Condylus sehr gut zu sehen. Auf dem Skiagramm sieht man aber, dass auch der Condylus externus abgesprengt, aber nicht dislociert ist, und ausserdem geht eine Frakturlinie durch die ganze Breite der Epiphyse. Wir haben den Fall auch noch von der Seite aufgenommen und reproduzieren dieses Bild, da es auf den ersten Blick geeignet wäre, eine Täuschung hervorzubringen und eine Fraktur des Olecranon vorzutäuschen. Abgesehen davon, dass das Olecranon bei der Palpation wirklich intakt war, hat dasselbe normale Kontouren und der Splitter, der dem Olecranon gerade vorgelagert zu sein scheint, passt nicht exakt dazu. Es ist nichts anderes, als der abgesprengte Epicondylus internus, der in saggitaler Ansicht eben in dieser Weise sich präsentiert.

Einen ähnlichen Fall, der eventuell zu einer falschen Diagnose Veranlassung hätte geben können, erwähnt Seiz[2]).

## Seitliche Luxation des Ellbogens nach aussen.

Ein 14jähriger Knabe, P. M., fiel beim Fussballspiel rücklings auf den linken Ellbogen und kam abends spät ins Krankenhaus. Sofort aufgenommenem Skiagramme von vorn und von der Seite geben wir in Taf. II, Fig. 4 u. Taf. III, Fig. 6 (Exp. $3^1/_2$ Min., Dist. 40 cm) wieder. Die seitliche Verschiebung des

[1]) l. cit. § 1673.

[2]) Seiz „Über Täuschungen durch Röntgenbilder." Therapeut. Monatshefte Aug. 1898, Nr. 8, pag. 432.

Vorderarmes ist auf dem einen Bild, die gleichzeitig bestehende bis in das Gelenk hineinreichende Fraktur des innern Condylus auf dem anderen deutlich zu sehen. Ein genauer Palpationsbefund fehlt. Da es schon spät abends war, so wurde der Knabe sofort chloroformiert und bei den zur Feststellung des Befundes vorgenommenen Manipulationen erfolgte die Einrichtung, ehe alle Details der Verletzung eruiert waren. Die Heilung erfolgte mit einer ganz geringen Reduktion der Streckbewegung.

### Traumatische Epiphysentrennung des untern Femurendes.

Das $6^1/_2$jährige Mädchen A. B. fuhr am 22. Januar 1899 mit einem kleinen niedrigen Schlitten gegen einen Zaun und prallte mit dem gebogenen Knie so heftig gegen ein wagrechtes, festgenageltes Brett, dass dasselbe losgerissen wurde. Das Kind konnte nicht mehr aufstehen und musste nach Hause getragen werden. Das Knie schwoll beträchtlich an und wurde von der Mutter mit Öleinreibungen behandelt. Später wurden Bleiwasserumschläge appliziert, worauf die Schwellung allmählich zurückging. Da das Kind aber trotzdem das Bein nicht gebrauchen konnte, so ging die Mutter am 14. Tage mit dem Kinde zum Arzt, welcher eine schwere Verletzung des Knies konstatierte, und das Kind dem Krankenhaus zuwies. Aufnahme am 7. Februar. Die Gegend des linken Knies war mässig geschwollen, der Unterschenkel leicht flektiert; doch konnte man sich überzeugen, dass es sich zum geringsten Teil um eine Flexion, sondern vielmehr um Bajonnetstellung des Unterschenkels handelte. In der That fühlte man bei der Palpation am unteren Ende des Femur eine deutliche Stufe. Krepitation und abnorme Beweglichkeit waren nicht vorhanden. Es wurde eine Fraktur im Kondylenteil mit Verschiebung des untern Fragmentes nach rückwärts angenommen. Genauen Aufschluss über die anatomischen Verhältnisse ergab das Röntgenbild Taf. III, Fig. 4.

An dem Bild fällt in erster Linie das Fehlen der Patella auf; bei genauem Zusehen erkennt man freilich die Kontouren der Quadricepssehne, der Patella und des lig. patellae. Die Kniescheibe ist offenbar noch fast ganz knorplich ohne Ossifikationspunkt. Man sieht, dass die Epiphyse des Femur in der Epiphysaerlinie vom Schafte sich getrennt und nach hinten geglitten ist, wo sie bereits wieder fixiert ist. Ein Schatten an der Hinterfläche des Schaftes scheint auf eine weitere Laesion hinzudeuten, vielleicht auf Abhebung des Periosts, das während der 14 Tage bereits etwas Callus gebildet hat. Der Fall qualifiziert sich also als traumatische Epiphysenlösung des untern Femurendes. Nach Bruns[1]) sollen Epiphysentrennungen nicht so gar selten sein, jedoch dürften nach diesem Autor viele Fälle nicht als Epiphysentrennung diagnostiziert worden sein. Bruns hat in der Litteratur cirka 100 solcher Fälle verzeichnet gefunden und zwar sind diese Fälle alle durch die anatomische Untersuchung bestätigt. Am häufigsten war die untere Epiphyse des Femur betroffen, dann kommt die untere Epiphyse des Radius und in dritter Linie die obere Epiphyse des Humerus.

Der Mechanismus wird in unserem Falle aus der Anamnese vollständig klar. Die Fraktur, resp. die Epiphysenlösung ist eine ganz direkte. Die von vorn einwirkende Gewalt hat das Knie, resp. die Epiphyse des Femur getroffen, letztere gelöst und nach hinten verschoben. Diese Entstehungsweise durch Einwirkung einer direkten Gewalt ist nach Bruns selten, indem die Epiphysen wegen ihrer Kleinheit den direkt einwirkenden Gewalten sehr geringe Angriffspunkte darbieten. Meist sind es forcierte Bewegungen in den Gelenken, wie namentlich Hyperextension, gewaltsame Abduktion, Zerrung und Drehung, welche, so lange die Gelenkverbindungen fester sind als die Knorpelfugen, eher eine Trennung der letzteren als der ersteren bewirken. In der That stimmt damit der Umstand, dass im frühen Kindesalter Luxationen fast gar nicht vorkommen, sondern fast ganz durch Epiphysentrennungen ersetzt werden, vollkommen überein.

Die Behandlung bestand in unserem Falle in Redressement in Narkose und Gipsverband. Das funktionelle Endergebniss war ein sehr gutes.

### Fraktur des untern Femurendes.

E. Schw., acht Jahre alt, wurde am 5. Januar 1899 von einem Pferde, dass er halten sollte und welches sich bäumte, in einen Graben geschleudert und konnte nicht mehr aufstehen. Über den genauen Hergang liess sich nichts feststellen. Bei der vorgenommenen Untersuchung war die Gegend des linken

[1]) l. cit. pag. 117 ff.

Knies nur ganz wenig geschwollen. Handbreit oberhalb des Knies war eine leichte Knickung nach einwärts wahrnehmbar, so dass das Bein mit Genu valgum eine gewisse Ähnlichkeit hatte. An der Knickungsstelle war abnorme Beweglichkeit, dagegen keine Krepitation zu fühlen. Die Diagnose lautete auf Schrägbruch im unteren Drittel des Femur. Der Knabe wurde sofort ins Krankenhaus gebracht und hier ein Skiagramm angefertigt, welches wir in Taf. III, Fig. 5 (Exp. fünf Min, Dist. 70 cm) wiedergeben. Dasselbe zeigt, dass die Fraktur im Diaphysenteil cirka 6 cm oberhalb der Gelenkspalte erfolgt ist und in der Hauptsache quer verläuft, mit Verschiebung des obern Fragmentes nach aussen, ad latus et ad axin. Man erhält aber des Entschiedensten auch den Eindruck, dass das untere Fragment der Diaphyse in der Länge fissuriert ist, und dass auch eine leichte Verschiebung in der Epiphysaerlinie stattgefunden hat. Die Difformität war leicht zu heben und die Heilung erfolgte anstandslos im Gipsverband.

### Unterschenkelfraktur.

Die in Taf. III, Fig. 3 (Exp. vier Min., Dist. 50 cm) wiedergegebene Fraktur der Tibia und Fibula bietet zwar keine wesentliche Belehrung, da es sich um die typische Form, Fraktur der Tibia im unteren, der Fibula im oberen Drittel handelt. Auch der Mechanismus ist kein aussergewöhnlicher. Der betreffende Patient war am 2. Februar 1899 im Dunkeln einige Stufen einer Treppe heruntergefallen und mit dem Gesäss auf den untergeschlagenen linken Unterschenkel zu liegen gekommen. Hingegen giebt das Skiagramm alle Details der Fraktur so prägnant wieder, dass wir den Fall doch der Reproduktion für würdig erachteten.

## Pathologische Fälle.

Bei den alles durchdringenden Eigenschaften der Röntgenstrahlen lag es nahe, dieselben auch für die innere Medizin nutzbar zu machen. Die Versuche jedoch, die Röntgenstrahlen zur Diagnose innerer Krankheiten heranzuziehen, sind trotz vielfacher enthusiastischer Lobpreisungen nicht durchaus befriedigend ausgefallen, indem, um ein einziges Beispiel herauszugreifen, bei Lungenkavernen vermittelst Perkussion und Auskultation weitaus genauere Resultate zu erzielen sind, als durch noch so genaue Röntgenaufnahmen.

Wo es sich jedoch um Bestimmung von Grösse und Ausdehnung, resp. Form von Körperhöhlen handelt, die wir mit einem für X-Strahlen undurchgängigen Agens füllen können, haben wir in der Röntgographie ein wertvolles und sicheres Aufklärungsmittel. Durch Anfüllen des Magens, des Oesophagus oder des Darmes mit einer Schüttelmixtur von Bism. subnitr. sind z. B. sehr schöne und instruktive Bilder über Veränderungen der Form oder Grösse des betreffenden Organes erzielt worden.

Wir haben diese Methode benützt, um die Grösse einer Empyemhöhle zu bestimmen. Taf. IV, Fig. 5a u. b. Ich gebe nachfolgend die Krankengeschichte des betreffenden Falles.

E. K. von W. $^3/_4$ Jahr alt, erkrankte am 29. Januar 1899 an Influenza-Pleuropneumonie, die am siebenten Tage regelrecht kritisierte. Am neunten Tage trat aber neuerdings wieder Fieber ein und es entwickelte sich ein rechtseitiges eitriges Exudat. Die Diagnose war leicht zu stellen. Am 13. Februar wurde ein Röntgenbild aufgenommen. Schon bei der Durchleuchtung erkannte man, dass die kranke Thoraxhälfte viel weniger durchsichtig war, als die gesunde linke. Auch auf dem Skiagramm, Taf. IV, Fig. 5b tritt der Unterschied deutlich hervor. Die ganze rechte Seite erscheint dunkler, an der Spitze sieht man eine durchsichtigere Partie, welche offenbar die komprimierte Lunge wiedergiebt. Das Empyem wurde operativ behandelt. Das Kind erholte sich aber nicht, namentlich liess die Nahrungsaufnahme sehr viel zu wünschen übrig. Das Kind, dass sehr unregelmässig fieberte, nahm immer mehr ab und am 15. März erfolgte der exitus letalis.

Wer schon Empyeme behandelt hat, weiss zur Genüge, dass im weitern Verlauf die oft ziemlich schwer zu lösende Frage auftritt, inwieweit sich die Höhle allmählich verkleinert hat. Namentlich gegen das Ende der Behandlung ist man oft im Unklaren, ob man die Drainage weglassen und die äussere Öffnung zuheilen lassen darf, ohne eine Retention riskieren zu müssen. Perkussion und Auskultation, das Abmessen des eingespritzten und wieder aus-

gelaufenen Antiseptikums, die Sekretionsmenge, das Herausdrängen des Drains geben freilich allerlei Anhaltspunkte, doch hätte man oft gerne noch mehr Gewissheit über die Ausdehnung der Höhle.

Wir haben in unserem Falle post mortem den Versuch gemacht, die Höhle mit Wismutemulsion zu füllen und darnach die Ausdehnung des Empyems zu bestimmen. Bismuth. subnitr. ist für Röntgenstrahlen eminent undurchlässig und so erschien denn schon bei der Durchleuchtung die mit Wismutglycerin gefüllte Höhle tiefschwarz. Noch schärfer und deutlicher erscheint dieselbe auf dem Skiagramm Taf. IV, Fig. 5a. Die nach der radiographischen Aufnahme ausgeführte Sektion ergab auch ganz genau die auf dem Röntgenbild angegebenen Grenzen der Empyemhöhle.

Sehr scharfe und instruktive Bilder erhalten wir bei Erkrankungen des Knochengerüstes, indem ja bekanntermassen die Knochen für X-Strahlen relativ undurchlässig sind. Wir haben zwei Fälle von Knochen- und Gelenkkrankheiten ausgewählt, die dies illustrieren.

## Traumatische akute Coxitis suppurativa mit spontaner Epiphysenlösung und Sekundärluxation.

Der neunjährige Knabe E. H. in H. fiel am 6. November 1898 von einem Handwagen herunter und hatte infolgedessen Schmerzen in der Gegend des rechten Hüftgelenkes; doch ging er noch mehrere Tage hinkend herum. Als die Schwellung und Schmerzhaftigkeit zunahm, wurde am 14. November ein Arzt konsultiert, welcher ausser der Lokalaffektion hohes Fieber konstatierte und den Knaben sofort ins Krankenhaus wies. Aufnahme am 15. November.

Status praesens. Der sehr gracil gebaute und schlecht genährte, von Schmutz starrende kleine Patient misst 39,2°. Der Puls ist klein und frequent. Brust und Bauchorgane normal. Die Gegend des rechten Hüftgelenkes ist stark geschwollen, besonders im Trigonum Scarpae teigig infiltriert, auf Druck sehr schmerzhaft. Das rechte Bein wird in starker Abduktion und Auswärtsrotation fixiert gehalten. Nur einen Moment wurde die Möglichkeit einer luxatio obturatoria in Erwägung gezogen, doch fehlte Verlängerung, und der Schenkelkopf liess sich auch nicht durchtasten. Die Diagnose lautete auf akute traumatische Coxitis und wurde auch durch die Untersuchung in Chloroformnarkose bestätigt. Ein sofort aufgenommenes Skiagramm zeigt den stark abduzierten und auswärts rotierten (letzteres an dem Fehlen des Kontours des Trochanter major zu erkennen) Oberschenkel mit seinem Gelenkkopf an normaler Stelle. Siehe Taf. IV, Fig. 1a (Exp. zwölf Min., Dist. 50 cm).

Die Behandlung bestand in Extensionsverband und Applikation einer Eisblase auf das Hüftgelenk. Die Temperatur hielt sich stets auf beträchtlicher Höhe, 40° und darüber. Die Behandlung wurde sehr erschwert durch die Ungeberdigkeit und Unreinlichkeit des Patienten, der Stuhl und Urin beständig ins Bett liess und sich auch mit Vorliebe mit seinem Kote beschmierte. Ob diese Unreinlichkeit, die natürlich auch schon zu Hause geherrscht hatte, aetiologisch mit in Betracht gezogen werden darf, mag dahin gestellt bleiben. Allmählich nahm die Schwellung noch mehr zu und es liess sich deutliche Fluktuation über dem Trochanter und am unteren Rande des Musc. glutaeus max. konstatieren. Am 26. November wurde in Narkose incidiert; zuerst über dem Trochanter uud dann hinten am Glutaealrande. Es entleerte sich viel, etwas sanguinolenter Eiter, und der in die Abscesshöhle eingeführte tastende Finger drang bis zum Gelenk vor, resp. konnte den Schenkelkopf und den Pfannenrand abtasten. Ob die Gelenkeiterung primär gewesen, oder ob, was uns wahrscheinlicher erschien, ein vereitertes Hämatom sekundär ins Gelenk durchgebrochen, liess sich nicht mit Sicherheit feststellen. Die Abscesshöhle wurde nach hinten drainiert und die Extensionsbehandlung fortgesetzt. Das Fieber ging langsam zurück, hörte aber nie vollständig auf. Die Eiterung war anfangs ziemlich stark und wurde allmählich geringer. Am Weihnachtsabend wurde die Extension abgenommen, damit der kleine Patient auch an der Bescherung teilnehmen könne. Am nächsten Morgen konstatierte man eine starke Difformität der linken Hüfte und Verkürzung des Beines, die sich durch Zug unter einem schnalzenden Geräusch wieder ausgleichen liess. Es wurde Spontanluxation des Hüftgelenks diagnostiziert. Die Extension wurde wieder angelegt; sobald aber deren Wirkung suspendiert wurde, war die Luxationsstellung auch wieder da. In dieser Stellung wurde am 2. Januar 1899 ein Skiagramm hergestellt, welches wir in Taf. IV, Fig. 1b (Exp. zehn Min., Dist. 60 cm) wiedergeben. Das Skiagramm zeigte folgenden, höchst merkwürdigen Befund: In der Nähe der Acetabulums liegt der Gelenkkopf des Femur mit nach unten und innen gedrehter Gelenkfläche; der Schaft des Femur inklusive Schenkelhals liegt hinter der Beckenschaufel. Scharf markiert sich am Schenkelhals die Epiphysärlinie, in der sich der Kopf abgelöst hat. Man bemerkt ausserdem, dass im Schenkelhals eine hellere Partie vorhanden ist, die Demarkationslinie gegenüber dem sich sequestrierenden

obersten Teil des Schenkelhalses, der auch bereits eine leichte Verschiebung nach innen erfahren hat. Am 26. Februar wurde die Resectio coxae, resp. die Extraktion der im Skiagramm angedeuteten Sequester vorgenommen, und zwar kam gerade auf Grund des Röntgenbefundes der vordere Längsschnitt (nach Lücke u. Schede) zur Anwendung. Ausser dem vollständig abgelösten Gelenkkopf und dem sequestrierten Anfangsstück des Schenkelhalses wurde noch ein weiterer Sequester extrahiert. Die beiden grossen Sequester sind in Taf. I, Fig. 9 abgebildet. Granulationen in der Pfanne wurden mit dem scharfen Löffel abgeschabt und ebenso der Schenkelhals an der Demarkationslinie geglättet und hierauf der Schenkelhals möglichst in die Nähe der Pfanne gebracht. Drainage nach vorn und hinten und Extensionsverband. Die vordere Wunde heilte nach etwa vier Wochen zu, die hintere Wunde blieb zur Drainage noch offen, doch war die Sekretion minimal; dagegen verschwand das Fieber nie ganz; es traten immer wieder Abendtemperaturen von 37,9—38,5 auf. Zur Zeit ist Patient noch in Behandlung. Es werden sich wahrscheinlich noch einige Sequester lösen. Die Ausheilung mit Ankylose des Hüftgelenks in richtiger Stellung ist ziemlich sicher.

Wir haben unseren Fall als akute traumatische Coxitis bezeichnet, mit Vereiterung des Hüftgelenks und Epiphysennekrose. In den gebräuchlichen chirurgischen Lehrbüchern ist diese Form der Coxitis neben der tuberkulösen kaum erwähnt; meist wird sie nur mit einigen Sätzen abgethan. Wenn wir an obiger Diagnose festhalten und damit das Trauma und die dadurch verursachte Entzündung des Gelenkes und des periartikulären Bindegewebes in den Vordergrund stellen und die Knochenaffektion als eine Folgeerscheinung betrachten, so sind wir uns wohl bewusst, dass auch eine andere Auffassung des Falles möglich wäre. Leider wurde die bakteriologische Untersuchung des bei der ersten Incision entleerten Eiters unterlassen; wir können also keinen Aufschluss geben über die Natur des Eitererregers. Jedenfalls lässt sich die grosse Ähnlichkeit unseres Falles mit solchen von Osteomyelitis acuta epiphysaria nicht in Abrede stellen. Müller, der in der Deutsch. Zeitschrift f. Chirurgie XXI, pag. 455 ff. die akute Osteomyelitis der Gelenkgebiete ausführlich bespricht, verneint freilich für dieselbe den traumatischen Ursprung ausdrücklich. Nach Müller tritt die Osteomyelitis epiphysaria durchwegs unter dem Symptomenbild einer schweren Infektionskrankheit auf; in späteren Stadien erhält es immer mehr Ähnlichkeit mit dem einer chronischen Gelenktuberkulose. Von den schwefelgelben Granulationen, die nach Müller für diese Affektion besonders charakteristisch sind und welche diese Färbung dem Vorhandensein der gelben Osteomyelitiscoccen verdanken, haben wir in unserem Falle nichts bemerkt. Das Leiden befällt übrigens öfter mehrere Gelenke und tritt dann unter dem Bilde einer schweren Polyarthritis auf, die auf Salicylpräparate nicht reagiert. Das am häufigsten ergriffene Gelenk ist das Hüftgelenk, und da findet man in der That nicht selten, wie in unserem Falle, die ganze knöcherne Epiphyse des Femur sequestriert[1]).

## Kniegelenkskontraktur.

Emma Sch. von W., zwölf Jahr alt, stammt aus einer mit Tuberkulose schwer belasteten Familie. Als kleines Kind war sie stets gesund. Im fünften Jahre fing sie ganz spontan an leicht zu hinken und klagte über leichte Schmerzen in Hüfte und Knie des linken Beines. Als E. einige Zeit darauf von einem kleinen Schlitten fiel, verschlimmerte sich der Zustand ganz rasch. Das Knie schwoll bedeutend an und war sehr schmerzhaft. Nachdem diese akute Entzündung zurückgegangen war, bildete sich allmählich eine Kontraktur im Kniegelenk, die das Gehen immer mehr erschwerte. Schliesslich bildete diese Kontraktur fast einen rechten Winkel und das Gehen auf zwei Beinen wurde total unmöglich. Das Mädchen behalf sich zur Fortbewegung mit Hüpfen auf einem Bein und erreichte hierin eine eigentliche Virtuosität. Durch den Nichtgebrauch war das kranke Glied im Wachstum bedeutend zurückgeblieben und die Muskulatur atrophierte immer mehr. Inzwischen hatte sich am erkrankten Knie ein Abscess gebildet, der incidiert werden musste. Schliesslich, nachdem das Leiden sieben Jahre gedauert hatte, entschlossen sich die Eltern zu der längst vorgeschlagenen Operation und das Kind wurde ins Krankenhaus verbracht. Beim Eintritt wurde eine Röntgenaufnahme gemacht. Wir geben dieselbe in Taf. III, Fig. 1a (Exp. vier Min., Dist. 50 cm) wieder. Wir sehen auf dem Bilde den Unterschenkel in Subluxationsstellung zum Oberschenkel. Bei der Operation am 19. Januar 1899 fand man die einstige Gelenkhöhle fast vollkommen obliteriert. Die Kniescheibe wurde exstirpiert und von Femur und

[1]) Betreffs die reichhaltige Litteratur über die Ostitis der Epiphysen und konsekutiven Gelenkaffektionen vergl. D. Chirurgie Bd. 28. R. Schuchardt, Die Krankheiten der Knochen und Gelenke.

Tibia soviel herausgeschnitten, bis man das Bein in gestreckte Stellung bringen konnte. Bei dieser partiellen Resektion fand sich im Condylus internus femoris ein alter tuberkulöser Herd, der energisch ausgekratzt wurde. Das Bein wurde alsdann in vollständiger Streckstellung durch einen Gipsverband fixiert. Der weitere Verlauf war ein idealer. Die Wunde heilte unter dem ersten Verband per primam. Das Endresultat ist in Taf. III, Fig. 1b und c dargestellt. Nach vier Wochen machte das Kind die ersten Gehversuche im Gipsverband. Jetzt ist vollkommene knöcherne Ankylose eingetreten.

## Therapeutisches.

Zum Schluss kommen wir noch zur therapeutischen Verwertung der X-Strahlen. Schon sehr bald nach der Röntgenschen Entdeckung erfuhr man, dass längere und wiederholte Bestrahlung allerlei Veränderungen der betreffenden Körperstellen verursacht und zwar oft erst nach Wochen oder Monaten, wahrscheinlich auf trophoneurotischem Wege. Diese Veränderungen bestehen einerseits in einer Enthaarung behaarter Körperflächen, Pigmentierung der Haut, Veränderungen im Wachstum der Fingernägel, anderseits aber auch in Rötung der Haut, Verbrennungserscheinungen, bis zu vollkommener Nekrose. Ausser dem unten zu erwähnenden Lupusfalle haben wir in dieser Hinsicht nur zweimal nach fünf bis sieben minutenlanger Einwirkung behufs Aufnahme eines Skiagrammes nach zwei bis drei Wochen Rötung der bestrahlten Körperpartien wahrgenommen. Dr. Wiesmann beobachtete an sich selbst eigentümliche Wachstumsstörungen der Fingernägel der zu Demonstrationen häufig verwendeten linken Hand, Rillenbildung, Verdünnerung, Risse u. dgl. Ausserdem hat die Dorsalfläche der linken Hand die Fähigkeit zu schwitzen vollständig eingebüsst. Es lag nahe, diese trophischen Wirkungen zu therapeutischen Zwecken zu verwenden. Am naheliegendsten war es jedenfalls, die Röntgenstrahlen zu benutzen um Enthaarung zu irgend einem Zweck herbeizuführen. In dieser Hinsicht hat man ganz vorzügliche Resultate gewonnen. Den Haupterfolg hat die therapeutische Bestrahlung jedoch beim Lupus zu verzeichnen. Gocht[1]) berichtet über fünf günstig beeinflusste Fälle, Albers-Schönberg[2]) über zwei geheilte Fälle, Kümmel[3]) über zehn geheilte Fälle. Ferner veröffentlichten Schiff[4]) und Sonnenberg[5]) je zwei geheilte Fälle. Die Heilung erfolgte stets in der gleichen Weise: Reinigung der Geschwüre, Vernarbung, Eintrocknen der



[1]) Fortschritte auf dem Gebiete der Röntgenstrahlen 1897. Bd. I. Heft 1.
[2]) Ibidem Heft 2.
[3]) Ibidem Heft 5.
[4]) Ibidem Heft 5.
[5]) Ibidem Heft 6.

Borken, Abfallen der letzteren, Abschuppung der Haut, Verschwinden der Rötung, Bildung einer weissen Narbe ohne Schrumpfung. Manifeste Lupusknoten werden durch längere Bestrahlung sichtbar. Die infiltrierten Lymphdrüsen schwellen ebenfalls rasch ab.

Bei dieser geradezu spezifischen Einwirkung auf lupöses Gewebe, musste man in erster Linie an antibakterielle Eigenschaften der X-Strahlen denken. Die diesbezüglichen Versuche im bakteriologischen Laboratorium haben dies jedoch noch absolut nicht zweifellos dargethan. Am wahrscheinlichsten ist, dass die durch die Röntgenstrahlen verursachte Entzündung der Haut mit vermehrtem Blutzufluss zu den erkrankten Partien das Wesentliche bildet.

Übereinstimmend mit den exquisiten Erfolgen bei Lupusbehandlung haben auch wir einen derartigen Fall zu verzeichnen. Wir geben das Bild des betreffenden Kranken vor und nach der Heilung in nebenstehenden zwei Bildern wieder.



Der 20jährige Patient litt seit cirka vier Jahren an Lupus der Nase und der angrenzenden Wangenpartien, sowie der Oberlippe. Die verschiedensten Kuren waren bis dahin erfolglos geblieben. Der Lupus besserte sich nicht nur nicht, sondern nahm stetig zu, drohte namentlich auch auf die Augenlider überzugehen. Am 26. April 1898 wurde die Bestrahlung mit X-Strahlen begonnen; Röhrenabstand 20 cm. Die gesunden Partien wurden mit einer Staniolmaske bedeckt. Dauer einer Sitzung zehn Minuten, drei Sitzungen per Woche. Anfangs kaum merklich, besserte sich der Zustand allmählich. Die Krusten fielen ab und darunter zeigte sich eine dünne, glatte, rötliche Haut. Nach der 40. Sitzung trat eine sehr heftige Dermatitis auf und veranlasste die Einstellung der Bestrahlung; die ganze erkrankte Partie rötete sich sehr stark, brach auf, eiterte und bedeckte sich mit dicken braunen Borken. Unter Behandlung mit Ung. praec. flav. heilte die Dermatitis in einigen Wochen ab und nun war die ganze, vorher lupöse Partie von einer zarten, hellroten, in der Hauptsache gesunden Haut bedeckt, die freilich immer noch leicht schuppte. Nach 46 Sitzungen wurde die Behandlung Ende August ausgesetzt. Recidive scheinen nicht ausgeschlossen zu sein; doch kann die Bestrahlung jederzeit vorgenommen werden.[1])

Zum Schluss genüge ich einer angenehmen Pflicht, indem ich meinem lieben Freunde und Kollegen Herrn Spitalarzt Dr. Wiesmann in Herisau für die gütige Überlassung des Materials und die reichliche Unterstützung bei Abfassung dieser Arbeit, sowie Herrn Prof. Dr. Krönlein für dessen freundliche Durchsicht, meinen herzlichsten Dank ausspreche.

[1]) Litteratur zur Lupusbehandlung. Fortschritte auf dem Gebiete der Röntgenstrahlen: Arbeiten von Gocht, Albers-Schönberg, Gassmann-Schenkel, Hahn etc.

Druck von Hesse & Becker in Leipzig.

Fig. 1.



Fig. 4.

Fig. 5.

Fig. 6.

Fig. 2.

Fig. 7.

Fig. 8.

Fig. 3.

Fig. 9.

Fig. 10.

Fig. 1.

Fig. 2a.

Fig. 2b.

Fig. 5.



Fig. 3.

Fig. 6a.

Fig. 4.

6b.

Neue Photogr. Gesellsch. Berlin-Steglitz

Fig. 1 c.

Fig. 1 b.

Fig. 2.

Fig. 1 a.



Fig. 3.



Fig. 4.

Fig. 5.

Fig. 6.

Fig. 1 a.

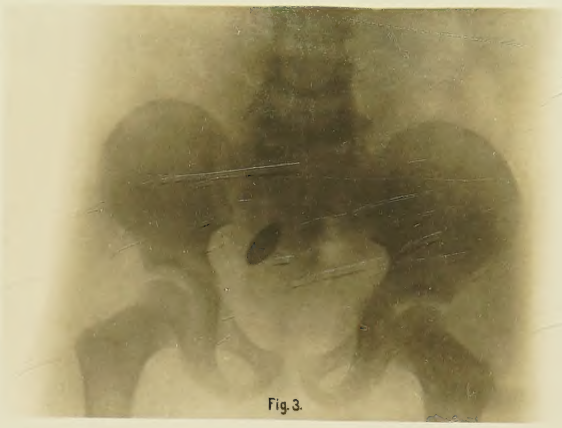

Fig. 3.

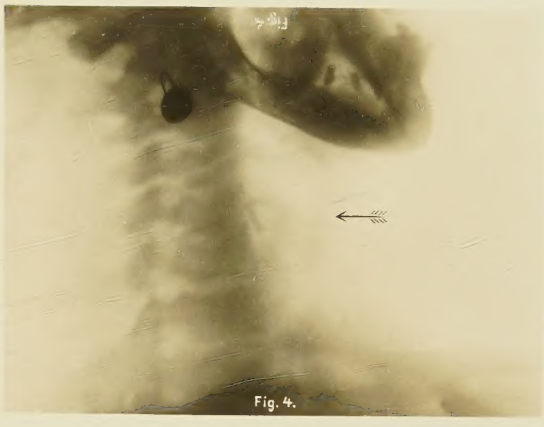

Fig. 4.

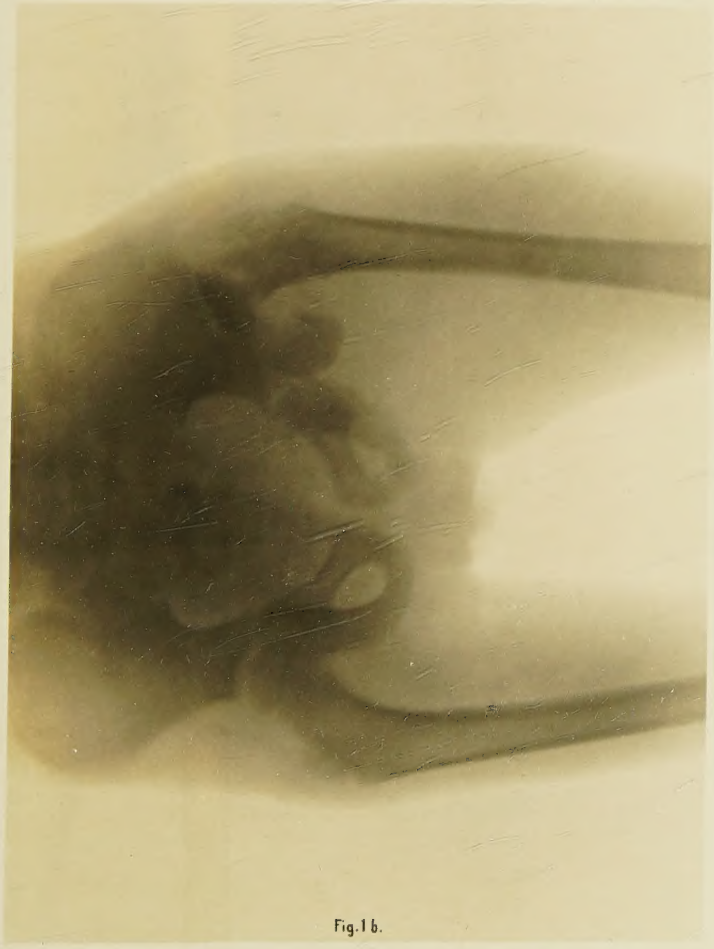

Fig. 1 b.

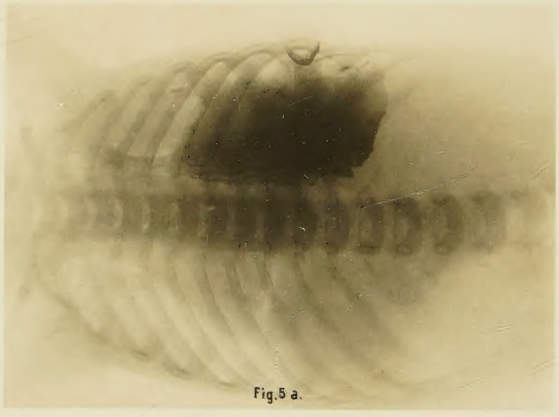

Fig. 5 a.

Fig. 5 b.

Neue Photogr. Gesellsch. Berlin-Steglitz.

Verlag von Lucas Gräfe & Sillem in Hamburg.